

Obstetrik Brakiyal Pleksus Yaralanmalı Olgularda Skapular Kinematik Analiz: Vaka Serileri Çalışması

Scapular Kinematic Analysis in Children with Obstetric Brachial Plexus Injury: Case Series Study

Deran Oskay¹, Songül Bağlan Yentür¹, İrem Düzgün², Elif Turgut²

¹Gazi Üniversitesi Tıp Fakültesi, Fizyoterapi ve Rehabilitasyon Anabilim Dalı, Ankara, Türkiye

²Hacettepe Üniversitesi Tıp Fakültesi, Fizyoterapi ve Rehabilitasyon Anabilim Dalı, Ankara, Türkiye

Cite this article as: Oskay D, Yentür SB, Düzgün İ, Turgut E. Obstetrik Brakiyal Pleksus Yaralanmalı Olgularda Skapular Kinematik Analiz: Vaka Serileri Çalışması. Clin Exp Health Sci 2017;DOI:10.5152/clinexphealthsci.2017; 7: 127-32

Öz

Obstetrik Brakiyal Pleksus Yaralanması (OBPY), brakiyal pleksusa bağlı dalların zedelenmesi sonucu ortaya çıkan bir yaralanma şeklidir. İyileşme gerçekleştiğinde oluşacak kas imbalansına bağlı olarak ilerleyen yaşlarda deformiteler ve fonksiyonel yetersizlikler meydana gelebilmektedir. OBPY'li olgularda etkilenen taraf skapulanın pozisyonu ve hareketleri etkilenmeyen tarafa göre farklılıklar arz etmektedir. Çalışmanın amacı, OBPY geçiren 3 olguda istirahat ve kol elevasyonu sırasında skapulanın hareketlerini 3 boyutlu kinematik analiz ile değerlendirmektir. Çalışmaya katılan olguların yaşı sırasıyla 12, 14 ve 11'dir. Olguların demografik özellikleri sorgulandıktan sonra Motion Monitor® İskelet Analiz Sistemi ile kol elevasyonu sırasında 3 boyutlu skapular hareketleri değerlendirildi. Kol elevasyonu sırasında, tüm olguların skapular hareketi, internal rotasyon, yukarı doğru rotasyon ve posterior tilt, indirme fazında eksternal rotasyon, aşağı doğru rotasyon ve anterior tiltti. Fakat olgularımızın etkilenen ve etkilenmeyen tarafları arasındaki hareketler sırasında senkronizasyon olmadığı belirlendi. Çalışmamıza katılan olgularda skapular diskinezi varlığı ortaya konmuştur. Konuyla ilgili daha net bilgi elde edebilmek ve OBPY sonrası etkilenen taraf kasların diskineziye olan katkılarını inceleyebilmek için çalışmamız, olgu sayısı artırılmış çalışmalarla desteklenmelidir.

Anahtar kelimeler: Skapula, kinematik, obstetrik brakiyal pleksus yaralanması

Abstract

Obstetric Brachial Plexus Palsy (OBPP) is a type of brachial plexus injury. Deformities and functional deficiency may occur in time because of muscle imbalance. The position and motion of the affected scapula may be different from those of the unaffected side. The aim of this study was to investigate scapular motions by three-dimension kinematic analysis during humeral elevation and at rest in three cases. The ages of the cases are 12, 14, and 11 years. Three-dimensional scapular motions were examined during humeral elevation using the Motion Monitor® Skeleton Analysis System after examining other demographic features. Scapular motions of all the cases included internal rotation, upward rotation and posterior tilt during humeral elevation and external rotation, and downward rotation and anterior tilt during humeral depression. However, there was no synchronization between the affected and unaffected scapulas. Scapular dyskinesia was observed in children included our study. To obtain clear data and to investigate the contribution to scapular dyskinesia of the muscles at the affected side, our study should be supported with studies including more cases.

Keywords: Scapula, kinematic, obstetric brachial plexus palsy

GİRİŞ

Obstetrik brakiyal pleksus yaralanması (OBPY), doğum sırasında brakiyal pleksusa ait kökler, bunlardan oluşan turunkuslar ve bunların dallarında oluşan zedelenmeye bağlı olarak gelişen ve buna bağlı ikincil sorunları içeren unilateral veya bilateral tabloyu ifade eder. Üst turunkus yaralanması (C5-6) en sık görülen tipidir. Bazı vakalarda üst trunkusa C7 de eşlik edebilir (1). OBPY görülen olgularda büyük oranda iyileşme görülebilmekle birlikte, ilerleyen yaşlarda deformiteler ve fonksiyonel yetersizlikler de görülebilir. Deformitelerin ciddiyeti yaralanma şiddetiyle ve denervasyon süresiyle alakalıdır. Genellikle etkilenmiş tarafta skapula ve klavikulada kemik büyümesinde farklılık vardır. İyileşme gerçekleştiğinde antagonist kasların ko-kontraksiyonları ile oluşan kas imbalansı sonucu eklem kontraktürleri gözlenebilmektedir. Bütün bu faktörler skapulanın normal pozisyonunda olmamasına ve etkilenmemiş taraftan farklı olarak omuz elevasyonu ile birlikte anormal hareketlerin ortaya çıkmasına sebep olabilir (2).

Anatomik olarak skapulada başlayan veya sonlanan 17 farklı kas bulunmaktadır. Bu kaslar genellikle brakiyal pleksus üst turunkusundan inerve olup koordineli hareketleri sayesinde üst ekstremité ile birlikte skapula hareketleri sırasında gerekli olan dinamik mekanik desteği sağlarlar. Bu kasların dört tanesi primer skapula stabilizatörleri olarak tarif edilmiştir (3). Bunlar trapezius, serratus anterior, rhomboideus major ve minör ve levator ska-

Bu olgu, 13. Ulusal El Cerrahisi ve Üst Ekstremité Cerrahisi Kongresi'nde (23-26 Mayıs 2012, Gaziantep, Türkiye) sunulmuştur. This case is presented in 13th National Hand and Upper Extremity Congress. (23-26 May, Gaziantep, Turkey)

Sorumlu Yazar/Correspondence Author: Songül Bağlan Yentür E-posta/E-mail: songulbaglan23@hotmail.com

Geliş Tarihi/Received: 25.10.2016 Kabul Tarihi/Accepted: 15.12.2016 Çevrimiçi Yayın Tarihi/Available Online Date: 26.04.2017 DOI: 10.5152/clinexphealthsci.2017.217

©Telif Hakkı 2017 Marmara Üniversitesi Sağlık Bilimleri Enstitüsü - Makale metnine www.clinexphealthsci.com web sayfasından ulaşılabilir
©Copyright by 2017 Journal of Marmara University Institute of Health Sciences - Available online at www.clinexphealthsci.com

pula kaslarıdır. Latissimus dorsi primer olarak omuza addüksiyon, internal rotasyon ve ekstansiyon yaptırdığı için skapula stabilizasyonunda sekonder olarak görev almaktadır. Bütün bu kaslar skapulayı posterior toraks duvarında stabilize etmek için koordineli olarak görev almaktadır. Normalde skapula, horizontal düzlemde 30 derece internal rotasyonda, frontal düzlemde 3 derece addüksiyonda ve sagittal düzlemde 20 derece anterior tiltte durmaktadır. Yukarıda bahsedilen skapula stabilizatörleri zayıfladığında, kaslar arasında imbalans meydana gelecektir ve bu da skapulanın normal postürünün bozulmasına sebep olur (3, 4).

Obstetrik brakial pleksus yaralanmalı olgularda yapılan bir çalışmada gelişme ve büyüme ile birlikte etkilenmiş taraftaki skapula gelişiminin diğer tarafa göre %14 oranında daha az olduğu gösterilmiştir (5). C5'in ciddi disfonksiyonuna bağlı olarak skapulayı stabilize eden kaslarda etkilenim olacağı için skapulada hipoplazi, elevasyon ve anterior rotasyon (SHEAR deformitesi) görülebilir. Skapulanın elevasyon ve anterior rotasyonu sonucu inferior açı torakal kafes üzerinde belirginleşir ve skapula laterale doğru yer değiştirir (5). Skapular diskinezi, geç dönemde fonksiyonel ve kozmetik problemlere yol açabilir (2, 6).

Günümüzde skapulanın pozisyonunu ve hareketlerini belirlemek için kullanılan birçok yöntem mevcuttur. Elektromanyetik sensörler, pasif ya da aktif optik işaretleyiciler, elektrogonyometre, palpatörler, röntgen, magnetik rezonans görüntüleme yöntemleri gibi yöntemler sıkça kullanılmaktadır. Elektrogonyometre ve radyografi gibi yöntemler 2 boyutlu analiz yapar, ancak normalde 3 boyutlu olan bir hareket için yalnızca bir düzlemdeki hareketi hakkında bilgi verir. Bu nedenle skapulanın ve omuzun hareketleri incelenirken 3 boyutlu kinematik analiz yöntemleri tercih edilmektedir (7, 8).

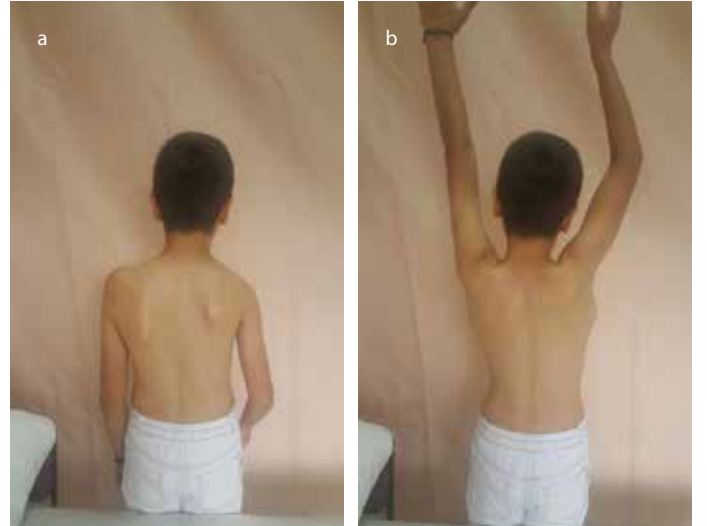Obstetrik brakial pleksus yaralanmada fonksiyonel yetersizliklerin giderilmesi ve yaşam kalitesinin artırılması hem cerrahi hem de konservatif tedavinin primer amacını oluşturur. Kol elevasyonu kişisel hijyenin sağlanmasında ve kendine bakım gibi günlük yaşam aktivitelerinde önemli bir yere sahiptir. OBPY'li olgularda kol elevasyonu ile ilgili yetersizlikler daha önceki birçok çalışmanın konusu olmuştur (9-12). Skapula kinematiğinin üst ekstremité fonksiyonuna etkileri bilinmesine rağmen literatürü incelediğimizde OBPY'li olgularda kol elevasyonu sırasında skapulanın üç boyutlu analizini inceleyen bir çalışmaya rastlamadık. Bu çalışmanın amacı, OBPY geçiren 3 olguda istirahatte ve kol elevasyonu sırasında skapulanın hareketlerini 3 boyutlu kinematik analiz ile değerlendirmektir.

OLGU SUNUMU

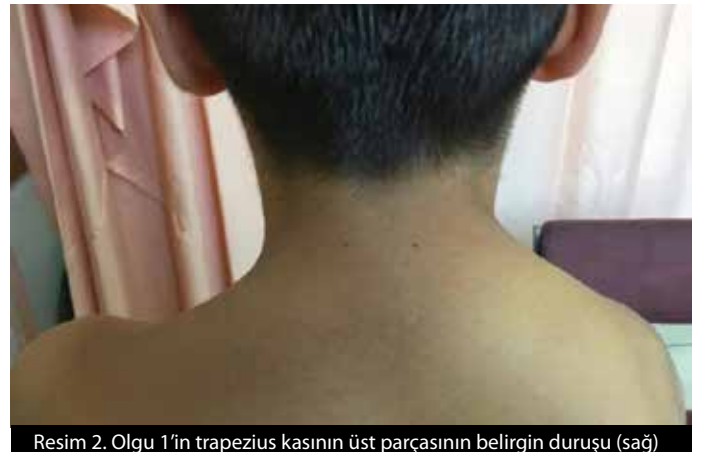Çalışmaya OBPY teşhisi konmuş üst ve/veya orta turunkus tutulumu olan 3 olgu dahil edildi. Olguların adı, soyadı, yaşı ve geçirdiği operasyonlar sorgulanarak kaydedildi. Olguların istirahatteki skapula pozisyonları gözlemlendi. Bu değerlendirme kollar gövdenin yanında ve ayaktaiken posteriordan gerçekleştirildi. Olguların fonksiyonel durumları ise Aktif Hareket Skalası- Toronto puanı kullanılarak belirlendi. Aktif Hareket Skalası yenidoğan ve çocuklarda uygulanması çok güç olan kas testi yerine eklem hareketini değerlendirir. Bu skala ile hareket gözlemsel olarak değerlendirilebilir ve yapılması istenen hareket için komut verilmesine gerek yoktur. Bu skalaya göre, hareketin gravite elemine pozisyonda ve graviteye karşı yapılmasına göre farklı sayısal değerlerle skorlanır. İlk önce gravite elemine pozisyonda değerlendirme yapılır; eğer bu pozisyonda hareket gerçekleştirilebilirse aynı hareketin graviteye karşı yapılması sağlanır. Böylece el hareketleri hariç üst ekstremité eklem hareketleri skorlanmış olur. Çalışmaya katılmayı kabul eden hastaların ebeveynlerine gönüllü olur formu imzalatılmıştır.

Üç boyutlu skapular hareketler elektromagnetik sistem (Motion Monitor® İskelet Analiz Sistemi, Innovative Sports Training Inc, Chicago, ABD) ile üst ekstremitenin hareketi esnasında değerlendirildi. Değerlendirmede öncelikle sensörler hazırlandı. Bilateral skapula ve humerus hareketlerinin kinematik analizi için toplam 5 sensör kullanıldı. Bu elektromagnetik alıcılar ile deri arasındaki hareketi azaltmak amacıyla çift tarafı yapışkan bantlar kullanıldı ve sensörler farklı anatomik bölgeler üzerine yerleştirildi. Ayrıca güvenlik amacı ile tüm sensörler esnemeyen bantlar ile sabitlendi. Sensörler 7. servikal vertebral prosesus spinosus (C7), her iki taraf akromion ve humeral bölge derisi üzerine yerleştirildi. Altıncı sensör ise sivri uçlu işaretleme aletine bağlandı. Uygun sıra ile belirli kemik çıkıntılar üzerinden dijitalizasyon işlemi birey serbest ve hareketsiz durumda iken tamamlandı. Kollar vücut yanında serbest iken elevasyon komutu verildi ve hastadan test boyunca baş parmak yukarıya doğru bakacak şekilde kol rotasyonunu sürdürmesi istendi. 1 Hz frekansındaki dijital metronom yardımıyla 3 saniyede elevasyonun kaldırma fazı gerçekleştirildi ve 3 saniyede kol gövde yanına indirildi. 30-120° elevasyon hareketi sıradaki ölçüm kaydedildi.

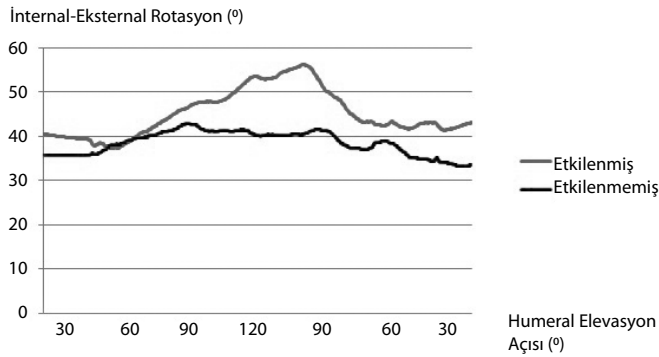
Çalışmaya üst turunkus yaralanması olan 3 OBPY geçirmiş olgu dahil edildi. İstirahat pozisyonları ve dinamik hareket esnasında skapulada meydana gelen 3 boyutlu hareket kişiler arasında değişiklik gösterdi.



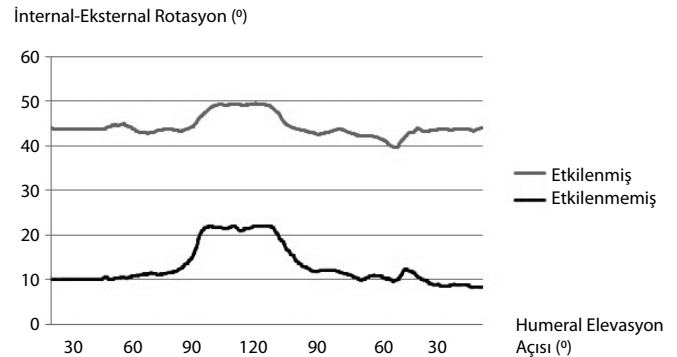
Resim 1. a, b. İstirahat pozisyonunda skapulanın duruşu (a). Kol elevasyon pozisyonunda skapulanın duruşu (b)



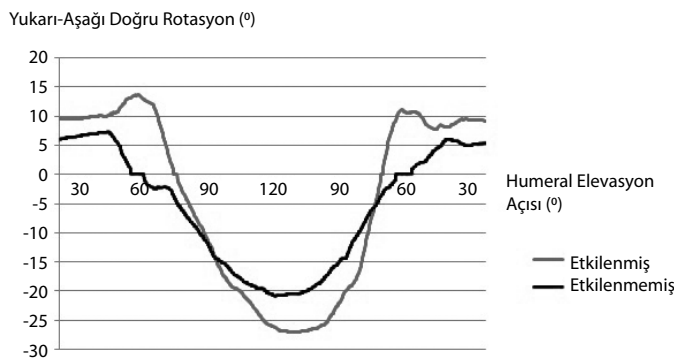
Resim 2. Olgu 1'in trapezius kasının üst parçasının belirgin duruşu (sağ)



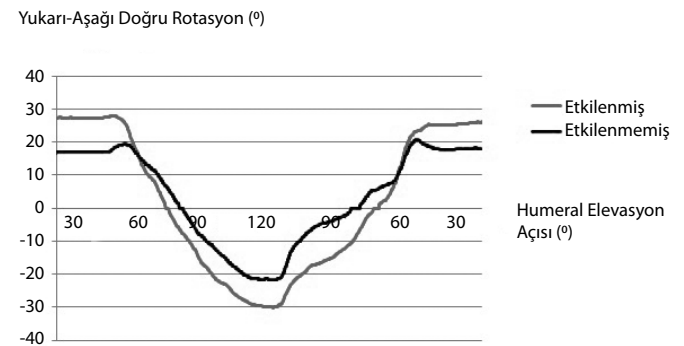
Şekil 1. Olgu 1'in kol elevasyonu sırasında etkilenen ve etkilenmeyen taraf skapular internal ve eksternal rotasyon hareketi



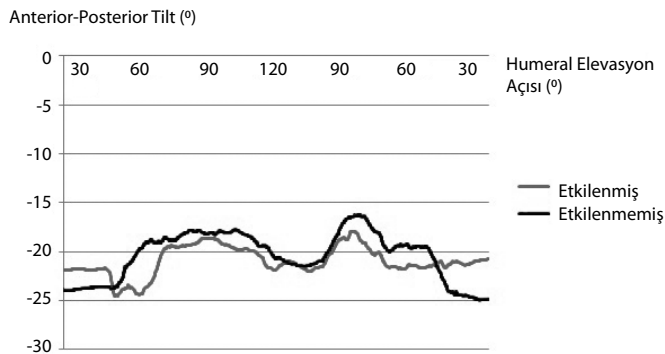
Şekil 4. Olgu 2'nin kol elevasyonu sırasında etkilenen ve etkilenmeyen taraf skapular internal ve eksternal rotasyon hareketi



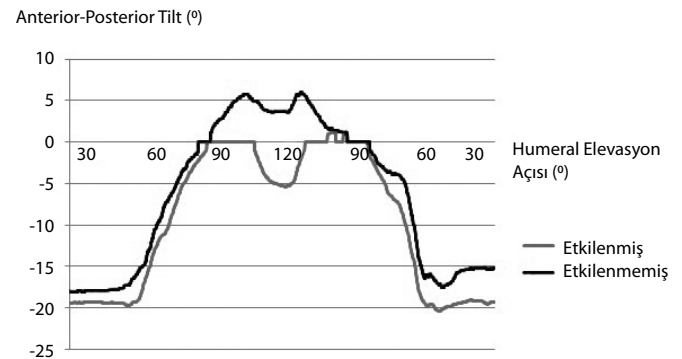
Şekil 2. Olgu 1'in kol elevasyonu sırasında etkilenen ve etkilenmeyen taraf skapular yukarı ve aşağı doğru rotasyon hareketi



Şekil 5. Olgu 2'nin kol elevasyonu sırasında etkilenen ve etkilenmeyen taraf skapular yukarı ve aşağı doğru rotasyon hareketi



Şekil 3. Olgu 1'in kol elevasyonu sırasında etkilenen ve etkilenmeyen taraf skapular anterior- posterior tilt hareketi



Şekil 6. Olgu 2'nin kol elevasyonu sırasında etkilenen ve etkilenmeyen taraf skapular anterior ve posterior tilt hareketi

Olguların 3 boyutlu analiz sonuçları ve olgularla ilgili bilgiler aşağıda anlatılmaktadır.

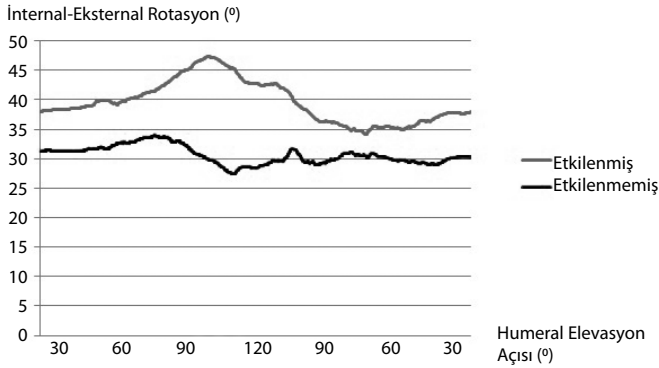
Olgu 1

Şu an 12 yaşında olan ilk olgumuz, daha önce latissimus dorsi kasının teres minör kasına kas transfer cerrahisi geçirmişti. Operasyon geçirme yaşı 7 idi. Gözlem yapıldığında etkilenen taraf skapuların etkilenmeyen tarafa göre daha eleve ve lateralde pozisyonlandığı (Resim 1), etkilenen taraf trapezius kasının üst parçasının belirgin olduğu görüldü (Resim 2). Olgunun Aktif Hareket Skalasına göre omuz fleksiyon, abduksiyon, internal rotasyon ve eksternal rotasyon skorları sırasıyla 6, 6, 3, 5; dirsek fleksiyon ve ekstansiyon skorları sırasıyla 7, 6; el bileği fleksiyon ve ekstansiyon skorları 6, 6; ve ön kol supinasyon ve pronasyon skorları ise 4, 4'tü.

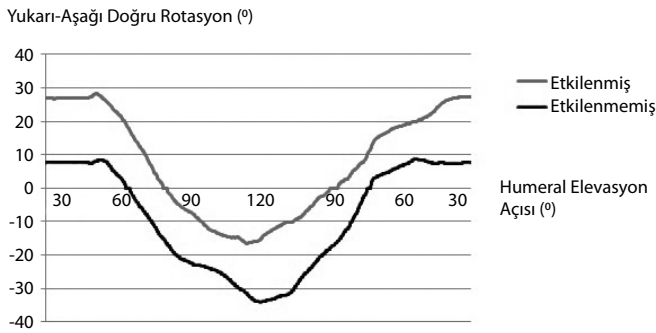
Skapuların 3 boyutlu analizine bakıldığında; başlangıç pozisyonunda etkilenmiş taraftaki skapuların daha fazla internal rotasyonda olduğu görüldü. Elevasyonun ilk derecelerinde skapuların etkilenmemiş tarafla benzer açıklıkta hareket ortaya çıkardığı, ancak daha sonra etkilenmiş tarafta skapular internal rotasyonun daha fazla olduğu belirlendi (Şekil 1). Yukarı- aşağı rotasyonda etkilenen tarafın istirahat pozisyonunda daha fazla aşağı rotasyonda olduğu; elevasyonla birlikte ise etkilenen tarafa göre daha fazla yukarı rotasyon hareketi açığa çıkardığı görüldü (Şekil 2). Anterior- posterior tilt için ise etkilenmiş taraf ile etkilenmemiş taraf skapuların benzer hareketler ortaya çıkardığı, ancak etkilenmiş taraf skapuların daha fazla anterior tiltte olduğu saptandı (Şekil 3).

Olgu 2

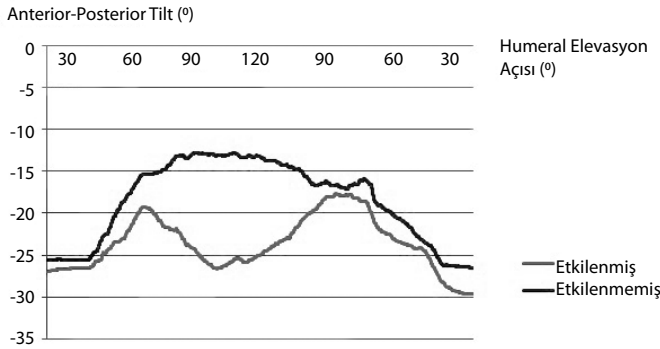
Şu an 14 yaşında olan ikinci olgumuz da daha önce latissimus dorsi ka-



Şekil 7. Olgu 3'ün kol elevasyonu sırasında etkilenen ve etkilenmeyen taraf skapular internal ve eksternal rotasyon hareketi



Şekil 8. Olgu 3'ün kol elevasyonu sırasında etkilenen ve etkilenmeyen taraf skapular yukarı ve aşağı doğru rotasyon hareketi



Şekil 9. Olgu 3'ün kol elevasyonu sırasında etkilenen ve etkilenmeyen taraf skapular anterior ve posterior tilt hareketi

sının teres minör kasına kas transfer cerrahisi geçirmişti. Olgunun operasyon geçirme yaşı 6 idi. Gözlem yapıldığında etkilenen taraf trapezius kasının üst parçasının belirgin olduğu, etkilenen taraf skapuların etkilenmeyen tarafa göre daha eleve ve lateralde pozisyonlandığı görüldü. Olgunun Aktif Hareket Skalasına göre omuz fleksiyon, abduksiyon, internal rotasyon ve eksternal rotasyon skorları sırasıyla 6, 6, 4, 5; dirsek fleksiyon ve ekstansiyon skorları 6, 6; el bileği fleksiyon ve ekstansiyon skorları 6, 6; ve ön kol supinasyon ve pronasyon skorları ise 4, 4'tü.

Üç boyutlu analizde skapular internal-eksternal rotasyon hareketine bakıldığında başlangıç pozisyonunda etkilenmiş taraf skapuların diğer tarafa göre yaklaşık olarak 35° kadar internal rotasyonda olduğu görüldü. Elevasyonla birlikte etkilenmiş ve etkilenmemiş taraf inter-

nal-eksternal rotasyon hareketleri benzerdi (Şekil 4). Skapular yukarı-aşağı rotasyon hareketinde ise istirahat pozisyonunda skapuların daha fazla yukarı rotasyon pozisyonunda durduğu görüldü. Olgu 1'de olduğu gibi kol elevasyonu ile birlikte etkilenen tarafta skapular yukarı rotasyonun diğer tarafa göre daha belirgin olduğu görüldü (Şekil 5). Anterior-posterior tiltte ise etkilenmiş taraf skapuların hareketlerinin etkilenmemiş tarafla benzer olduğu, ancak etkilenen tarafın daha fazla anterior tilt pozisyonunda olduğu saptandı (Şekil 6).

Olgu 3

Olgu 3 ise 11 yaşında, 7 yaşında latissimus dorsi kasının teres minör kasına kas transfer cerrahisi geçirmişti. Gözlem yapıldığında etkilenen taraf trapezius kasının üst parçasının belirgin olduğu, etkilenen taraf skapuların etkilenmeyen tarafa göre daha eleve ve lateralde pozisyonlandığı görüldü. Olgunun Aktif Hareket Skalasına göre omuz fleksiyon, abduksiyon, internal rotasyon ve eksternal rotasyon skorları sırasıyla 6, 6, 3, 5; dirsek fleksiyon ve ekstansiyon skorları 6, 6; el bileği fleksiyon ve ekstansiyon skorları 6, 6; ve ön kol supinasyon ve pronasyon skorları ise 3, 3'tü.

Üç boyutlu kinematik analiz sonucunda ise diğer olgulara benzer şekilde başlangıçta skapuların daha fazla internal rotasyon pozisyonunda olduğu görüldü. Elevasyonun başlangıcında etkilenmiş taraf skapula ile etkilenmemiş taraf skapuların hareketleri benzer iken, hareketin ortalarında etkilenmiş tarafta daha fazla skapular internal rotasyon; etkilenmemiş tarafta ise daha fazla eksternal rotasyon görüldü. Elevasyonun üçte birlik son kısmında ise hareketin yine iki tarafta da benzer olduğu kaydedilmiştir (Şekil 7). Skapular yukarı-aşağı rotasyon hareketine bakıldığında etkilenmiş taraf skapuların istirahat pozisyonunda daha fazla yukarı rotasyonda olduğu görüldü. Elevasyon sırasında ise etkilenmemiş tarafa benzer şekilde bir yol izlediği; ancak diğer olgulardan farklı olarak etkilenmemiş taraf skapulardan daha fazla yukarı rotasyon yapmadığı kaydedildi (Şekil 8). Anterior-posterior tilt hareketine bakılacak olursa elevasyonun üçte birlik ilk kısmında iki taraf skapuların hareketlerinin benzer olduğu görüldü. Ancak hareketin ortalarında etkilenen taraf skapuların posterior tiltte giderken aniden anterior tiltte gittiği görüldü. Hareketin son kısmında ise yine etkilenen taraf skapula ile etkilenmemiş taraf skapuların benzer hareketlerinin olduğu görüldü (Şekil 9).

TARTIŞMA

Yaptığımız 3 boyutlu kinematik analiz sonucuna göre OBPY'li olguların hepsinin, istirahat pozisyonunda etkilenen taraf skapulalarının etkilenmeyen tarafa kıyasla daha fazla internal rotasyon, aşağı doğru rotasyon ve anterior tilt pozisyonunda olduğu belirlendi. Değerlendirmenin kol elevasyonu fazında, olguların skapular hareketi internal rotasyon, yukarı doğru rotasyon ve posterior tilt, indirme fazında eksternal rotasyon, aşağı doğru rotasyon ve anterior tiltti. Bu iki fazda gözlenen hareketler skapuların tanımlanan normal hareketleridir. Fakat olgularımızın etkilenen ve etkilenmeyen tarafları arasındaki hareketler sırasında senkronizasyon gözlenmemiştir. Çalışmamız OBPY'li olgularda görülen skapular diskineziyi istirahat pozisyonunda ve elevasyon sırasında 3 boyutlu kinematik analiz ile değerlendirilen ilk çalışma olması sebebiyle önemlidir.

Üç boyutlu analiz sonucuna göre çalışmamıza katılan olgularda istirahat pozisyonunda etkilenen taraf skapuların karşı tarafa oranla daha fazla internal rotasyonda, aşağı doğru rotasyonda ve anterior tiltte

olduğunu belirledik. Ayrıca olguların hepsinde etkilenen taraf skapulanın daha eleve ve lateralde pozisyonlandığını gözlemledik. Gözlemlediğimiz diğer bir nokta ise birçok OBPY olgusunda da kaydedilmiş olan trapezius kasının üst parçasının belirgin olmasıydı. Skapular diskineziye neden olan farklı patolojilerle ilgili çalışmalarda kısalmış pektoralis minör kası ve trapezius kasının üst parçasının skapulayı daha fazla anterior tiltte, internal rotasyonda ve elevasyonda tuttuğu belirlenmiştir (13). Her ne kadar çalışmamızda pektoralis minör kas kısalığını değerlendirmesek de olgulardaki belirgin ve kısalmış üst trapezius kas görüntüsü barizdi. OBPY'de yaralanmanın tipine ve şiddetine göre kas atrofileri meydana gelmektedir. Yaralanma sonrası kaslara gelen sinirsel iletinin yokluğu ya da gecikmesi, kuvvetsizliğe, imbalansa ve çapraz inervasyonlara neden olmaktadır (14). OBPY'de bu durumlar aynı zamanda skapular diskinezinin nedeni olarak da belirlenmiştir. OBPY'de yaralanmanın hemen sonrasında yani deltoid, supraspinatus ve infraspinatus kaslarının paralizi ya da zayıf olduğu dönemde, olgular etkilenen ekstremitelerini fonksiyona katmak için omuz elevasyonunu kullanırlar (11). Bu dönemde paralizi olmayan omuz elevatörü, trapezius kasının üst parçasıdır. OBPY'de üst trapezius belirginliği erken dönemden itibaren gelişir (15). Erken dönemden itibaren fonksiyon gören trapezius kasının üst parçasının istirahat pozisyonunda skapulanın elevasyonuna katkıda bulunduğunu düşünmekteyiz.

Obstetrik brakial pleksus yaralanmada inervasyonun başlaması ile erken dönemden itibaren gelişen deformitelerin en önemlilerinden biri de omuz internal rotasyon ve addüksiyon deformitesidir (16). Glenohumeral eklemdeki bu pozisyon ve internal rotasyon ve addüktörlerinin çekiş momentinin, skapulanın laterale doğru olan pozisyonunu kolaylaştırdığını düşünüyoruz. Bu pozisyon ile birlikte zaten zayıf ya da denerve olan skapula stabilizatörlerinin boyu uzar ve optimum kasılma boyunu kaybeder (5). Bizim olgularımızda da skapulanın istirahatte bile bu pozisyonunda yerleşiminin bu mekanizmayla gerçekleştiğini düşünüyoruz.

Çalışmamıza katılan olguların 3 boyutlu analizlerinde kolun elevasyon ve indirme fazlarında skapulanın tanımlanan hareketlerini etkilenmeyen taraf ile senkronize gerçekleştirmediklerini belirledik. Bu, aynı istirahat pozisyonunda olduğu gibi skapula ve omuz hareketlerini kontrol eden kasların imbalansına bağlı olabilir. OBPY sonrası yaralanmanın şiddetine ve tipine göre bazı kasların inerve olması, bazılarının yetersiz inervasyon göstermesi ve kas inervasyonlarının farklı zamanlarda gerçekleşmesi kas imbalansının nedeni olarak düşünülmektedir (14). Yaralanma sonrası haftalar içinde gerçekleşen fizyolojik ve mimari deformasyon OBPY'de bu dengesizliği artırmaktadır (16). Kaslarda ve yumuşak dokuda oluşan geri dönüşümsüz değişikliklerin, yaralanmadan hemen sonra ve inervasyonun başladığı erken dönemden itibaren skapula stabilizasyonunun azalmasına ve skapular diskinezinin ortaya çıkmasına neden olduğu şeklinde yorumlanabilir.

Olgu sunumunun verilerini tartışmamızı da zorlaştıran en büyük limitasyonu kinematik analiz sırasında kasların fonksiyona olan katkısını değerlendiremememizdir. Bunu değerlendirebilmenin en iyi yollarından biri elektromiyografik verileridir. Bu veriler kas fonksiyona katkısındaki sapmaları daha net ortaya koyup tartışabilmemizi sağlayacaktır. Diğer bir limitasyon ise olguların sayısıdır. Verileri net sınıflandırmak ve değerlendirmek için olgu sayısının arttığı planlı ça-

lışmalara ihtiyaç bulunmaktadır. Ayrıca OBPY'de skapular diskineziyi değerlendiren ilk rapor olması ve benzer mekanizmayla diskinezinin olduğu farklı patolojilerin raporlanmamış olması tartışmayı şekillendirirken karşımıza çıkan diğer önemli bir limitasyondur.

SONUÇ

Bu çalışma ile OBPY'de 'skapular kanatlaşma' olarak adlandırılan deformitenin tam olarak 'skapular diskinezi' olarak tarif edilmesi gerekliliğinin altı, yapılan 3 boyutlu analiz ile çözülmüştür. OBPY sonrasında etkilenmiş olan kasların diskineziye olan katkıları olgu sayısı artırılmış çalışmalar ve elektromiyografik değerlendirmeler gibi hareket sırasında kas aktivitesini inceleyen yöntemler ile açığa çıkarılmalıdır. Bu sayede OBPY'de skapular diskinezi ve oluşturduğu fonksiyonel yetersizlikler kaslardaki agonist- antagonist ilişkisinin netleştirilmesiyle açığa çıkmış olacaktır. Böylece erken dönemden itibaren tedavide alınacak önlemler netlik kazanacak ve desteklediği fonksiyonlar korunmuş olacaktır.

Hasta Onamı: Yazılı hasta onamı bu çalışmaya katılan hastaların ailelerinden alınmıştır.

Hakem Değerlendirmesi: Dış bağımsız.

Yazar Katkıları: Fikir - D.O.; Tasarım - D.O., İ.D.; Denetleme - D.O., S.B.Y.; Kaynaklar - İ.D., E.T.; Malzemeler - E.T.; Veri Toplanması ve/veya İşlenmesi - İ.D., E.T.; Literatür Taraması - D.O., S.B.Y.; Yazıyı Yazan - D.O., S.B.Y.; Eleştirel İnceleme - D.O., S.B.Y., İ.D., E.T.

Çıkar Çatışması: Yazarlar çıkar çatışması bildirmemişlerdir.

Finansal Destek: Yazarlar bu çalışma için finansal destek almadıklarını beyan etmişlerdir.

Informed Consent: Written informed consent was obtained from the parents of the patients who participated in this study.

Peer-review: Externally peer-reviewed.

Author Contributions: Concept - D.O.; Design - D.O., İ.D.; Supervision - D.O., S.B.Y.; Resources - İ.D., E.T.; Materials - E.T.; Data Collection and/or Processing - İ.D., E.T.; Literature Search - D.O., S.B.Y.; Writing Manuscript - D.O., S.B.Y.; Critical Review - D.O., S.B.Y., İ.D., E.T.

Conflict of Interest: No conflict of interest was declared by the authors.

Financial Disclosure: The authors declared that this study has received no financial support.

KAYNAKLAR

1. Gherman RB, Chauhan S, Oh C, Goodwin TM. Brachial plexus palsy. Fetal Matern Med Rev 2005; 221-43. [CrossRef]
2. Strömbeck C, Krumlinde-Sundholm L, Remahl S, Sejersen T. Long-term follow-up of children with obstetric brachial plexus palsy I: functional aspects. Dev Med Child Neurol 2007; 49: 198-203. [CrossRef]
3. McClure PW, Michener LA, Sennett BJ, Karduna AR. Direct 3-dimensional measurement of scapular kinematics during dynamic movements in vivo. J Shoulder Elbow Surg 2001; 10: 269-77. [CrossRef]
4. Ludewig PM, Cook TM, Nawoczenski DA. Three-dimensional scapular orientation and muscle activity at selected positions of humeral elevation. J Orthop Sports Phys Ther 1996; 24: 57-65. [CrossRef]

5. Nath RK, Melia P. Scapular deformity in obstetric brachial plexus palsy: a new finding. *Surg Radiol Anat* 2007; 29: 133-40. [\[CrossRef\]](#)
6. Zancolli EA, Zancolli ER. Reconstructive surgery in brachial plexus sequelae. *The Growing Hand*. London: Mosby 2000: 805-23.
7. Karduna AR, McClure PW, Michener LA, Sennett B. Dynamic measurements of three-dimensional scapular kinematics: a validation study. *J Biomech Eng* 2001; 123: 184-90. [\[CrossRef\]](#)
8. Anglin C, Wyss UP. Review of arm motion analyses. *Proc Inst Mech Eng H* 2000; 214: 541-55. [\[CrossRef\]](#)
9. Bahm J, Wein B, Alhares G, Dogan C, Radermacher K, Schuind F. Assessment and treatment of glenohumeral joint deformities in children suffering from upper obstetric brachial plexus palsy. *J Pediatr Orthop B* 2007; 16: 243-51. [\[CrossRef\]](#)
10. Kambhampati SBS, Birch R, Cobiella C, Chen L. Posterior subluxation and dislocation of the shoulder in obstetric brachial plexus palsy. *J Bone Joint Surg Br* 2006; 88: 213-9. [\[CrossRef\]](#)
11. Moukoko D, Ezaki M, Wilkes D, Carter P. Posterior shoulder dislocation in infants with neonatal brachial plexus palsy. *J Bone Joint Surg Am* 2004; 86: 787-93. [\[CrossRef\]](#)
12. Clarke HM, Curtis CG. Examination and prognosis in Brachial Plexus Injuries. *IFSSH* 2001; 12: 159-72.
13. Yeşilyaprak SS, Yüksel E, Kalkan S. Influence of pectoralis minor and upper trapezius lengths on observable scapular dyskinesis. *Phys Ther Sport* 2016; 19: 7-13. [\[CrossRef\]](#)
14. Al-Qattan MM. Assessment of the motor power in older children with obstetric brachial plexus palsy. *J Hand Surg Br* 2003; 28: 46-9. [\[CrossRef\]](#)
15. Waters PM. Obstetric brachial plexus injuries: evaluation and management. *J Am Acad Orthop Surg* 1997; 5: 205-14. [\[CrossRef\]](#)
16. Terzis JK, Papakonstantinou KC. Outcomes of scapula stabilization in obstetrical brachial plexus palsy: a novel dynamic procedure for correction of the winged scapula. *Plast Reconstr Surg* 2002; 109: 548-61. [\[CrossRef\]](#)